

## 原 著

## フェニトイン誘発性歯肉増殖症における末梢神経形態の変化

松田 哲史・上田 甲寅・岩井 康智

**要旨：**抗てんかん薬として知られるフェニトイン系薬剤服用に伴う副作用としてさまざまなものが挙げられるが、口腔内において大きな問題を起こしうるものとして薬物誘発性歯肉増殖症がある。歯肉増殖自体は、炎症など、他の徴候を伴わない組織の増殖と定義されているが、形態的な問題により歯周病や齲蝕の原因因子となりうるため、現在までさまざまな方面からの研究が行われてきた。しかし、増殖歯肉における末梢神経の形態変化に注目した研究は、ほとんどなされていない。本研究では、フェニトイン長期服用中で重度の歯肉増殖がみられる患者より治療的に切除した歯肉に対して PGP 9.5, NFP, S-100 タンパクに対する抗体を用いて免疫組織学的な検索を行い、正常歯肉との比較を行った。その結果、正常歯肉で観察できる上皮近傍の PGP 9.5 陽性あるいは NFP 陽性の末梢神経線維は増殖歯肉においては上皮下の固有層深層で観察されたのみであり、フェニトイン誘発性増殖歯肉においてはなんらかの感覚的变化が起きていると考えられる。また、免疫に関与する S-100 陽性の樹状細胞の形態および分布にも変化が認められた。上皮表層における末梢神経の形態的な変化と樹状細胞の分布の変化は増殖歯肉の衛生状態になんらかの影響を与えていると考えられる。

**Key words :** Phenytoin, Gingival hyperplasia, Peripheral nerve

## 緒 言

歯肉増殖症は、それ自体は炎症や疼痛を伴わない単純性の組織増殖と定義されているが、重度のものになると歯冠全体を覆うように組織の増殖が発生することにより形態的に口腔衛生状態の維持に不利であり、齲蝕や歯周病のリスクファクターとなるため、歯科的に注意を要する疾患である。また審美的な問題も罹患者にとっては大きな問題となっている。

歯肉増殖症の原因は、慢性的な機械刺激への露出など多岐にわたるが、その一つとして一部の薬剤の常用により高頻度で薬物誘発性歯肉増殖症が引き起こされることが知られている。原因薬剤としては抗てんかん薬のフェニトイン、免疫抑制剤シクロスポリンや、降圧剤であるカルシウム拮抗薬などが挙げられる<sup>1)</sup>。

フェニトインは、抗てんかん薬の第一選択薬として広く使用されているが、長期服用により貧血などの血液障害をはじめ肝障害や腎障害などの副作用をもつことや、眼震、複視、ニューロパチーなどの神経症状を引き起こすことが知られている<sup>2,3)</sup>。副作用の一つであるフェニトイン誘発性歯肉増殖症は、上述どおり他の徴候を伴わない単純性歯肉増殖であるが、形態的問題によりプラー

クコントロールが行いにくく歯周病の誘発因子となるため、口腔内において大きな問題となっている。そのため、フェニトイン誘発性歯肉増殖症に関しては多くの研究がなされてきた。フェニトインの副作用として薬物誘発性歯肉増殖が認められるとの報告が最初になされたのは半世紀以上前であり<sup>4)</sup>、その後、フェニトイン長期服用患者において非常に高頻度でこの疾患が認められることが明らかにされた<sup>5)</sup>。生化学的、組織学的検索も多数行われ、現在のところ病因に関しては議論を残すものの、歯肉増殖症の本態が歯肉固有層において細胞外基質中のコラーゲンが増加することによる線維性の肥厚であること<sup>6,7)</sup>、このコラーゲンの増殖がコラーゲンの代謝異常によるものであることなどが報告されている<sup>8)</sup>。さらに、フェニトイン誘発性歯肉増殖症罹患者の多くはブラーク誘発性の歯肉炎を伴い、歯肉増殖の増悪因子となっていることも知られている<sup>9-14)</sup>。このことは口腔衛生状態の維持が歯肉増殖症の処置として重要な要素の一つであること、継続的なプロフェッショナルケアの重要性はもとより日々の口腔清掃が必要であることを示している。

一方、ユビキチン c 末端加水分解酵素ファミリーである protein gene product 9.5 (PGP 9.5) は中枢神経系および末梢神経系の神経細胞や神経線維に分布していることで知られており、神経要素のマーカーとして広く用いられている。また、カルシウム結合タンパクの一種である S-100 は、脳内のグリア細胞や末梢神経系のシュワン細胞に分布していることが知られており、神経系の

表1 症例と常用服用薬剤

症例1：30代 男性 精神遅滞，てんかん，うつ病 フェニトイン錠 (100 mg) 1回1錠， カルバマゼピン錠 (200 mg) 1回1錠， ジアゼパム錠 (5 mg) 1回2錠， ハロペリドール錠 (1.5 mg) 1回1錠， ピペリデン塩酸塩錠 (1 mg) 1回1錠	各1日2回
症例2：30代 女性 精神遅滞，てんかん，うつ病 カルバマゼピン錠 (200 mg) 1回1錠， フェニトイン散10% (100 mg) 1回1包， アルプラゾラム錠 (0.4 mg) 1回1錠 クロバザム錠 (5 mg) 1回1錠	各毎食後 夕食後，就寝前
症例3：30代 女性 精神遅滞，てんかん カルバマゼピン錠 (200 mg) 1回1錠， フェニトイン散10% (100 mg) 1回1包	各毎食後
症例4：60代 女性 精神遅滞，てんかん，睡眠障害 フェニトイン錠 (100 mg) 1回1錠， ゾニサミド錠 (100 mg) 1回1錠 エチゾラム錠 (1 mg) 1回1錠	各毎食後 就寝前
症例5：40代 女性 精神遅滞，てんかん，うつ病 フェニトイン錠 (100 mg) 1回1錠， ゾニサミド錠 (100 mg) 1回1錠 アモキサピンカプセル (25 mg) 1回1C	各毎食後 夕食後，就寝前
症例6：60代 女性 精神遅滞，てんかん，胃潰瘍，高血圧症 フェニトイン錠 (100 mg) 1回1錠 ランソプラゾール錠 (15 mg) 1回1錠， アムロジピンベシル酸塩錠 (2.5 mg) 1回1錠	毎食後 各夕食後

マーカーとして用いられているほか，上皮近傍ではランゲルハンス細胞をはじめとする樹状細胞などに発現していることが知られている。口腔内においても歯根膜内にはS-100陽性のルフィニ神経終末やPGP 9.5陽性神経線維が，歯肉内にはPGP 9.5陽性の神経線維やS-100陽性の樹状細胞が観察されることが報告されている<sup>15-18)</sup>。しかし現在のところ，フェニトイン誘発性の増殖歯肉内におけるこれらの微細構造の詳細は検索されていない。

この研究では，口腔内の清掃状態の維持に不可欠と思われる歯肉における正常な感覚受容が増殖歯肉内でも維持されているか明らかにするため，ヒト正常歯肉および増殖歯肉内の末梢神経の分布および形態を，PGP 9.5, neurofilament protein (NFP) およびS-100に対する抗体を用いて免疫組織化学的に検索した。

#### 材料ならびに方法

研究で用いられた増殖歯肉は，歯周基本治療終了後，治療上切除が必要と判断された重度の歯肉増殖を伴う患者より外科的に切除したものを採取した (n=6：歯肉増殖群)。比較対照として，常用薬剤のない正常歯肉の患者より抜歯時に切除した抜歯窩周辺の遊離歯肉を用いた (n=3：対照群)。これらの試料は，すべてインフォームド Consent 下で採取し提供された。また，歯肉増殖群の患者は他の疾患も伴っており複数の薬剤を常用していたため，これらの薬剤を表1に示す。

本実験は，大阪歯科大学倫理委員会の承認を受け (承認番号：110734号)，倫理規定に従って執り行った。

切片作製：採取した歯肉試料は4%パラホルムアルデヒドにて2~3日間の固定を行った後，凍結保護のため20%ショ糖含有PBSに浸漬を行った。試料は，小ブ

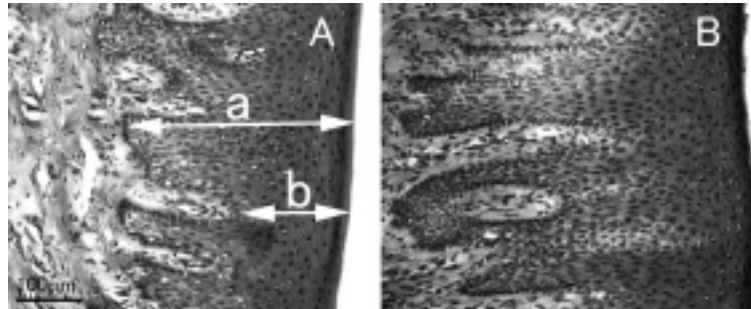


図1 歯肉表層の形態  
A：対照群 B：歯肉増殖群

ロックに分割して OCT Compound Tissue-Tek (Sakura finetechnical Co., Ltd., Tokyo) にて包埋し、液体窒素を用いて凍結、14  $\mu\text{m}$  凍結切片を作製した。作製した切片の一部はヘマトキシリン-エオシン染色を通常通り行った。残りの切片は、内因性ペルオキシダーゼ活性を除去するため 0.09%  $\text{H}_2\text{O}_2$  含有 PBS、その後 3% normal horse serum (NHS; Vector Laboratories, Burlingame) および 1% bovine serum albumin (BSA; Sigma, St. Louis) 含有 PBS に浸漬を行った。その後、1次抗体としてポリクローナル抗 PGP 9.5 ウサギ抗体 (1:5,000, Ultracclone, Yarmouth, England)、ポリクローナル抗 S-100 ウサギ抗体 (1:500, DAKO, Glostrup, Denmark) あるいはポリクローナル抗 NFP ウサギ抗体 (1:500, Sigma-Aldrich, St. Louis, USA) にて 16~18 時間、2次抗体としてビオチン化抗ウサギ IgG 抗体にて 90 分間、次いで ABC complex (Vector) にて 90 分間の反応を行った。得られたペルオキシダーゼ活性はアルミニウム含有 0.04% 3, 3'-diamino benzydine in 0.05 M Tris-HCl buffered-saline (pH 7.5; TBS) containing 0.003%  $\text{H}_2\text{O}_2$  にて可視化、メチルグリーンにて対比染色を施した。染色を施した切片は、シランコートスライドガラスに貼り付け、30, 50, 70, 80, 90, 95, 99, 100% エタノールにて段階的に脱水した後、キシレンにて置換後、Permount (Fisher Scientific, Waltham, USA) を用いて封入した。

形態観察および計測：染色した切片は光学顕微鏡 (Olympus BX 41, Olympus, Tokyo) にて観察し、画像は FX 380 CCD カメラ (Olympus) を用いて取り込みを行った。上皮の厚さは、ヘマトキシリン-エオシン染色を施した切片を用いて、表面より上皮脚の先端までの上皮の最も厚い部分 (a) と結合組織乳頭の先端までの最も薄い部分 (b) の厚みをそれぞれ無作為に選出した 15 部位で計測した (図 1-A)。免疫染色を行った切片では歯肉増殖群と対照群の歯肉表層近傍における

PGP 9.5 および NFP 陽性の神経線維と S-100 陽性の樹状細胞の分布を観察した。統計学的な有意差の検定には t 検定を用いて行った。

## 結 果

上皮厚さ：歯肉上皮表面から上皮脚先端までの距離 (図 1-A : a) は、歯肉増殖群においては  $606.6 \pm 54.4 \mu\text{m}$  に対して、対照群では  $403.9 \pm 24.6 \mu\text{m}$  であり、歯肉増殖群で有意に高い数値を示した ( $p < 0.05$ )。一方、歯肉上皮表面より結合組織乳頭の先端までの距離 (図 1-A : b) は、歯肉増殖群では  $189.4 \pm 25.3 \mu\text{m}$ 、対照群では  $200.9 \pm 15.7 \mu\text{m}$  と両群間で大きな差は認められなかった (図 1-A, B)。

歯肉表層の神経支配：対照群の正常歯肉内では、上皮直下の粘膜固有層に多数の PGP 9.5 および NFP 陽性の神経線維が認められ、神経の終末は上皮脚の突起間にも入り込んでいるのが観察されたが (図 2-A : 矢頭, 図 3-A : 矢頭)、歯肉増殖群においては上皮近傍には NFP 陽性の神経線維は観察されず (図 3-B)、固有層の深層にわずかに神経線維が観察されるにすぎなかった (図 3-C : 矢頭)。また、PGP 9.5 陽性反応も増殖歯肉内では上皮近傍では点状にわずかに認められるにすぎず、線維状の反応は固有層深部に認められるのみであった (図 2-B, C : 矢頭)。

S-100 免疫組織化学所見：対照群、歯肉増殖群ともに多数の S-100 陽性反応が粘膜上皮および上皮直下の固有層に認められた (図 4)。これらの反応は細胞体およびその周囲に枝分かれした線状反応を伴っているため樹状細胞と考えられる。対照群の歯肉においては樹状細胞の突起周囲に点状の S-100 陽性反応を伴っていたが、歯肉増殖群の歯肉ではこれらの点状反応を欠く症例が認められた ( $50\% = 3/6$  : 図 4-B, C)。歯肉増殖群においても点状反応が認められる症例は存在したが、これらの症例においては歯肉縁付近の一部で、点状反応が認めら

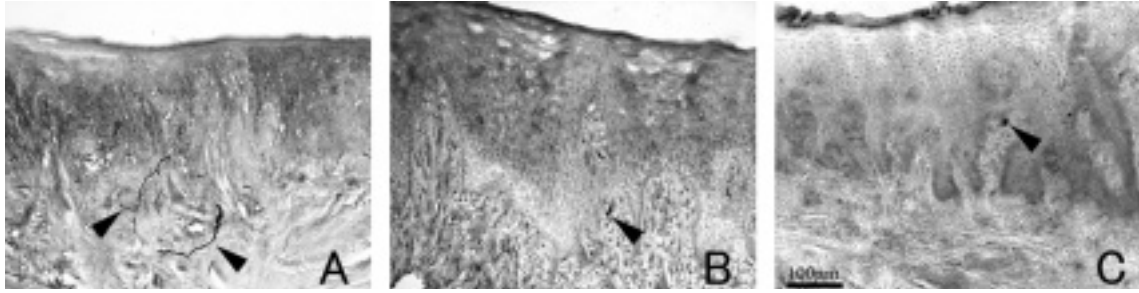


図2 歯肉表層の PGP 9.5 の発現状況  
A：対照群 B, C：歯肉増殖群

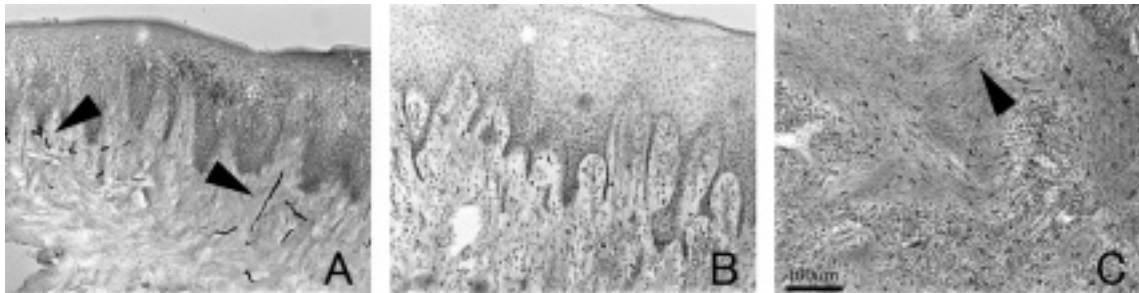


図3 歯肉内の NFP の発現状況  
A：対照群 B：歯肉増殖群歯肉表層 C：歯肉増殖群歯肉固有層

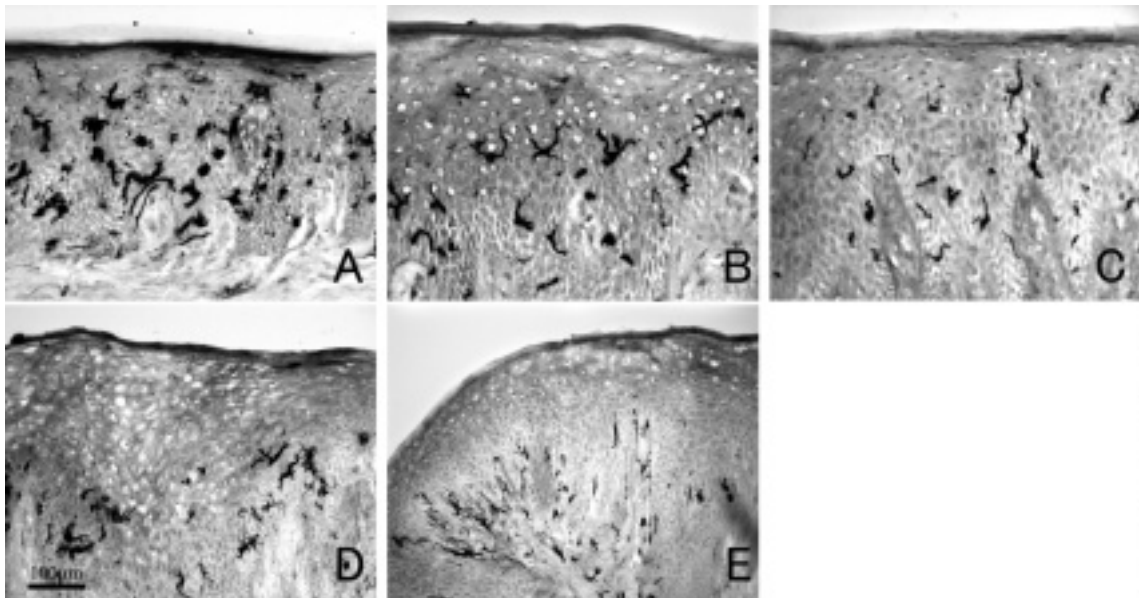


図4 歯肉内の S-100 の発現状況  
A：対照群 B, C, D：歯肉増殖群 E：歯肉増殖群歯肉縁部

れず、また上皮内に S-100 陽性細胞が認められず、固有層の結合組織乳頭内に樹状細胞が認められるのみであった (図 4-D, E)。

考 察

歯肉粘膜の表面から上皮脚先端までの距離は歯肉増殖群においては、有意に伸長が認められたが、結合組織乳頭先端までの距離は変化が認められなかった。この結果

から、フェニトイン誘発性歯肉増殖症では、上皮脚および結合組織乳頭が大きく伸長していることが示唆された。また、本研究で PGP 9.5 陽性神経線維および NFP 陽性神経線維が、正常歯肉内では上皮脚間にまで進入しているのが観察されたのは過去の報告と同様であった<sup>15)</sup>が、これらの神経線維が増殖歯肉においては上皮直下にはみられず粘膜固有層深部のみにしかみられなかった。さらにこの結果と上述のように上皮脚の伸長が認められ上皮全体の厚みが増していることを併せて考えると、増殖歯肉と正常歯肉では、歯肉表層付近の神経分布に大きな隔たりが存在し、機械感覚の感受性に変化が起きている可能性が示唆された。

S-100 陽性の樹状細胞は、以前の報告と同様に对照群、歯肉増殖群ともに上皮内および上皮直下に多数認められたが<sup>16,17)</sup>、若干の形態的な相違が認められた。对照群で観察された樹状突起周囲にみられる S-100 の点状反応は樹状細胞が複雑に分枝していることを示しており、歯肉増殖群における点状反応の消失から樹状細胞の分枝状況に変化が起きていることが示唆された。上皮における樹状細胞は、細胞免疫に関与する細胞として知られているため、本研究で観察された形態的な変化は、樹状細胞の機能面にも関与している可能性があり、ひいては薬物誘発性歯肉増殖症の増悪因子である歯肉の炎症に影響を及ぼす可能性が示された。

## 結 論

PGP 9.5 陽性神経線維および NFP 陽性神経線維ともに对照群の歯肉においては上皮直下の結合組織乳頭内まで進入しているのが認められたが、歯肉増殖群においては、PGP 陽性反応はわずかに点状にみられたのみであり、NFP 陽性反応に関しては上皮より離れた固有層深層にしか認められなかったことから、フェニトイン誘発性歯肉増殖は、歯肉における末梢神経の感受性になんらかの変化を引き起こしていると考えられ、歯肉増殖症罹患患者の口腔衛生状態に影響を与えている可能性が示唆された。また S-100 陽性構造の形態変化は増殖歯肉内の炎症に対する免疫反応に影響を及ぼしている可能性を示している。しかしながら、本研究の歯肉増殖群の患者は、フェニトインのみでなく、複数の薬剤を併用しており相互作用の影響は無視できないため、今後の検討が必要と考えられる。

## 謝 辞

本研究遂行にあたり、試料採取にご協力頂いた大阪大学歯学部附属病院障害者歯科治療部および社会福祉法人南山城学園診療所のスタッフの皆様にご心より感謝申し上げます。

## 文 献

- 1) Seymour, R. A., Ellis, J. S., *et al.* : Risk factors for drug-induced gingival overgrowth. *J. Clin. Periodontol.*, 27 : 217-223, 2000.
- 2) 高橋幸利 : 薬物副作用による神経・筋障害 1. 抗てんかん薬の副作用. *日本内科誌*, 96 : 1608-1613, 2007.
- 3) Maschio, M., Dinapoli, L., *et al.* : The role side effects play in the choice of antiepileptic therapy in brain tumor-related epilepsy : a comparative study on traditional antiepileptic drugs versus oxcarbazepine. *J. Exp. Clin. Cancer Res.*, 28 : 60, 2009.
- 4) Kimball, O. P. : The treatment of epilepsy with sodiumdiphenyl hydantoinate. *J. Am. Med. Assoc.*, 112 : 1244-1245, 1939.
- 5) Modéer, T., Brunius, G., *et al.* : Phenytoin potentiates interleukin-1-induced prostaglandin biosynthesis in human gingival fibroblasts. *J. Pharmacol.*, 106 : 574-578, 1992.
- 6) Vernillo, A. T. and Schwartz, N. B. : The effects of phenytoin (5,5-diphenylhydantoin) on human gingival fibroblasts in culture. *J. Periodontol. Res.*, 22 : 307-312, 1987.
- 7) Spoildorio, L. C., Spolidorio, D. M., *et al.* : Morphological evaluation of combined effects of cyclosporin and nifedipine on gingival overgrowth in rats. *J. Periodontal Res.*, 37 : 192-195, 2002.
- 8) Goultshin, J. and Shoshan, S. : Inhibition of collagen breakdown by diphenylhydantoin. *Biochim. Biophys. Acta*, 631 : 188-191, 1980.
- 9) Stinnett, E., Rodu, B., *et al.* : New developments in understanding phenytoin-induced gingival hyperplasia. *J. Am. Dent. Assoc.*, 114 : 814-816, 1987.
- 10) Hassell, T. M. and Hefti, A. F. : Drug-induced gingival overgrowth : old problem, new problem. *Crit. Rev. Oral Biol. Med.*, 2 : 103-137, 1991.
- 11) Thomason, J. M., Seymour, R. A., *et al.* : The prevalence and severity of cyclosporin and nifedipine-induced gingival overgrowth. *J. Clin. Periodontol.*, 20 : 37-40, 1993.
- 12) Botha, P. J. : Drug-induced gingival hyperplasia and its management. *J. Dent. Assoc. S. Afr.*, 52 : 659-664, 1997.
- 13) Hassell, T. M. : Gingival overgrowth : hereditary considerations. *Compend. Suppl.*, 6 : S511-514, 1990.
- 14) Majola, M. P., McFadyen, M. L., *et al.* : Factors influencing phenytoin-induced gingival enlargement. *J. Clin. Periodontol.*, 27 : 506-512, 2000.
- 15) Hayashi, S., Nakakura-Ohshima, K., *et al.* : The development of terminal Schwann cells associated with periodontal Ruffini endings in the rat incisor ligament. *Brain Res.*, 858 : 167-171, 2000.
- 16) Ramieri, G., Anselmetti, G. C., *et al.* : The innervation

- of human teeth and gingival epithelium as revealed by means of an antiserum for protein gene product 9.5 (PGP 9.5). *Am. J. Anat.*, 189 : 146-154, 1990.
- 17) Dereka, X. E., Tosios, K. I., *et al.* : Factor XIIIa + dendritic cells and S-100 protein + Langerhans' cells in adult periodontitis. *J. Periodontal Res.*, 39 : 447-452, 2004.
- 18) Anjana, R., Joseph, L., *et al.* : Immunohistochemical localization of CD1a and S100 in gingival tissues of healthy and chronic periodontitis subjects. *Oral Dis.*, 8 : 778-785, 2012.

## Alteration of Peripheral Neuronal System in Phenytoin-induced Gingival Hyperplasia

MATSUDA Yoshifumi, UEDA Katsura and IWAI Yasutomo

Department of Oral Anatomy, Osaka Dental University

It is well known that continuous intake of phenytoin (PHT), an antiepileptic agent, induces many adverse side effects such as anemia, liver dysfunction and renal failure. Among them, drug-induced gingival hyperplasia becomes troublesome in the oral cavity. Histologically, the gingival hyperplasia itself is essentially non-inflammatory tissue proliferation without any functional disturbance. However, the morphological properties of proliferated gingiva could become a risk factor for periodontal disease, because of the difficulty of oral hygiene control. Although various studies have examined drug-induced gingival hyperplasia, the detailed changes of the peripheral nervous system related to drug-induced gingival hyperplasia remain unclear.

In this study, we carried out immunohistochemistry for several neuronal markers such as protein gene product 9.5 (PGP 9.5), neurofilament protein (NFP) and S-100 in the gingiva surgically removed from patients with serious gingival overgrowth (experimental group) and on gingiva from patients with no habitual drug intake (control group), and compared the histochemical findings. All the samples were taken under informed consent.

We observed many immunoreactive nerve fibers for either PGP 9.5 or NFP in the mesenchymal tissue just beneath the gingival epithelium of the control gingiva. On the contrary, nerve fibers with immunoreaction for PGP 9.5 or NFP scarcely existed beneath the epithelium of the hyperplastic gingiva. We could find some PGP 9.5 or NFP-immunoreactive fibers in the deep layer of hypertrophic gingival mesenchyme. Many S-100 immunoreactive dendritic cells were found in both the control and hyperplastic gingiva, but the morphological appearance of S-100 immunoreactivity seemed to be altered in the hyperplastic gingiva. The dot-like S-100 immunoreactivities around dendritic cells, which were distinctly observed in the control gingiva, decreased by half in the hyperplastic gingiva (3/6). These results suggest that PHT-induced gingival hyperplasia may cause some changes in the mechanosenses of the oral cavity and adversely affect the dental hygiene of patients with gingival hyperplasia.